

# Исследование эффективности и безопасности эпигаллокатехин-3-галлата (гель «Эгаллохит» («Галадерм»)) при проведении лазерной шлифовки рубцов кожи

*А.С. Юсупов, д. м. н.*

Исследование проводилось на 80 пациентах с гипертрофическими и келоидными рубцами кожи. Пациенты были случайным образом разделены на две группы: 1 группа – гель «Эгаллохит» («Галадерм») наносился после процедуры лазерной шлифовки лазером с мощностью 15 Вт и длиной волны излучения 810 нм. Далее гель «Эгаллохит» («Галадерм») наносился 2 раза в день в течение 30 дней. Пациенты 2 группы – контрольной – получали такое же лазерохирургическое воздействие, но вместо геля «Эгаллохит» («Галадерм») им наносился гель «Контрактубекс» или мазь «Левомеколь». Далее пациенты наблюдались на 3, 10, 30 и 90 сутки после лазерной шлифовки.

У всех пациентов первой группы (получавших «Эгаллохит» («Галадерм»)) через 3 месяца образовался нормотрофический рубец. У пациентов второй группы в 13% случаев образовались патологические формы рубцов. Это различие является статистически значимым ( $p < 0,05$ ). В контрольной группе медиана срока исчезновения гиперемии составила 7 дней, а в экспериментальной – 5 дней. Зуд кожи исчезал в контрольной группе чаще всего на 10 день, а при применении геля «Эгаллохит» («Галадерм») – на 6 день. Различия между группами в обоих случаях статистически значимы ( $p < 0,001$ ).

В настоящее время отсутствуют единые терапевтические стандарты по отношению к гипертрофическим и келоидным рубцам. В общем виде оптимальной тактикой считается предупреждение образования патологических форм рубцевания [2]. С этой целью используется в первую очередь покрытие формирующегося рубца гелями на основе силикона. Данный подход обеспечивает сохранение водного баланса в ткани рубца и предупреждает избыточное отложение коллагена. Применение силикона хорошо зарекомендовало себя как с целью профилактики, так и с целью лечения гипертрофических и келоидных рубцов [3]. Однако результаты его применения все же нельзя назвать идеальными. В частности, эффективность силикона на уже сформированных рубцах составляет порядка 70% при непрерывном применении в течение года [4]. Вторым общепринятым методом лечения является инъекция глюкокортикостероидов в рубец. Данный подход дает общую эффективность от 50% до 100%. К сожалению, и этот метод имеет недостатки, в первую очередь значительный процент рецидивов – до 50%, а также побочные эффекты (атрофию, появление телеангиэктазий) [5].

Все прочие методы лечения рубцов на сегодняшний день, как было показано в многочисленных исследованиях, не имеют принципиальных преимуществ перед использованием силикона и инъекциями кортикосте-

роидов [6]. Что касается лазерной шлифовки (абляции) рубца, то основным недостатком ее также являлся значительный процент рецидивов – от 17% и выше в зависимости от конкретной методики лечения [6]. Целью настоящего исследования было улучшение результатов лазерной шлифовки гипертрофических и келоидных рубцов кожи. Для обеспечения качественного рубцевания после лазерохирургического воздействия мы использовали гель, содержащий эпигаллокатехин-3-галлат («Эгаллохит» («Галадерм»)), который уже зарекомендовал себя с положительной стороны при использовании для нормализации рубцевания после фотодинамической терапии [1]. Основными механизмами его действия являются модуляция ангиогенеза и подавление избыточного синтеза коллагена [7]. Показанная в экспериментальных исследованиях способность эпигаллокатехин-3-галлата влиять на ангиогенез заключается в том, что он вызывает раннюю и мощную стимуляцию ангиогенеза в ране, которая затем быстро подавляется [8]. Такое двухфазное воздействие обеспечивает, с одной стороны, быстрое и достаточное отложение коллагенового матрикса, а с другой – предотвращение чрезмерного синтеза коллагена. Кроме того, эпигаллокатехин-3-галлат подавляет внутриклеточные сигнальные каскады от цитокинов и факторов роста, стимулирующих чрезмерную пролиферацию фибробластов и синтез коллагена [7].

## МАТЕРИАЛЫ И МЕТОДЫ

Исследование проводилось на 80 пациентах с гипертрофическими и келоидными рубцами кожи в возрасте от 19 до 58 лет. Для нормализации рубцевания нами применялся гель «Эгаллохит» («Галадерм») («МираксБиоФарма», Россия), имеющий в своем составе 10% эпигаллокатехин-3-галлата. Пациенты были случайным образом разделены на две группы. Больным 1 группы гель «Эгаллохит» («Галадерм») наносился после процедуры лазерной шлифовки (абляции рубца) лазером с мощностью 15 Вт и длиной волны излучения 810 нм. Далее «Эгаллохит» («Галадерм») наносился 2 раза в день в течение 30 дней. Пациенты 2 группы – контрольной – получали такое же лазерохирургическое воздействие, но вместо геля «Эгаллохит» («Галадерм») им наносился гель «Контрактубекс» или мазь «Левомеколь». Далее пациенты наблюдались на 3, 10, 30 и 90 сутки после лазерной шлифовки. Для контроля за процессом заживления всем пациентам проводилась видеодерматоскопия (дерматоскоп BS-888ProSMP) с поляризационными 5x и 200x кратными линзами и цифровая видеосъемка на 3, 10, 30 и 90 сутки после сеанса ФДТ.

Для статистической обработки данных использовался пакет программ SPSS 15.0 for Windows (SPSS Inc.). Для оценки нормальности распределения данных использовали критерий Колмогорова-Смирнова.

## РЕЗУЛЬТАТЫ ИССЛЕДОВАНИЯ И ИХ ОБСУЖДЕНИЕ

В первой группе основную долю составили больные с гипертрофическими рубцами – 37 человек, три пациента имели келоидные рубцы. В контрольной группе больных с гипертрофическими рубцами было 36, а с келоидными – 4. Группы пациентов не различались между собой по наличию определенного вида рубца (критерий  $\chi^2$ ,  $p=0,69$ ). По соотношению полов группы между собой также не различались (критерий  $\chi^2$ ,  $p=0,26$ ).

Основным критерием эффективности проведенного лечения нами был избран вид образовавшегося на 90 сутки после лазерохирургии рубца. У всех пациентов первой группы (получавших «Эгаллохит» («Галадерм»)) через 3 месяца образовался нормотрофический рубец (Рис. 1-5). У пациентов второй группы (получавших «Контрактубекс» или «Левомеколь») в 13% случаев образовались патологические формы рубцов (Рис. 6, 7). Это различие является статистически значимым (критерий  $\chi^2$ ,  $p=0,021$ ). Среди пациентов контрольной группы с патологическими формами рубцевания в основном наблюдался рецидив гипертрофического рубца (10%), и только у одного больного образовался атрофический рубец. Отличия в доле пациентов с рецидивом также являются статистически значимыми (критерий  $\chi^2$ ,  $p=0,037$ ). Соотношения между различными формами рубцов у пациентов до и после лечения показаны на рисунке 8.

Лазерная шлифовка гипертрофических и келоидных рубцов обеспечивает значительное сокращение

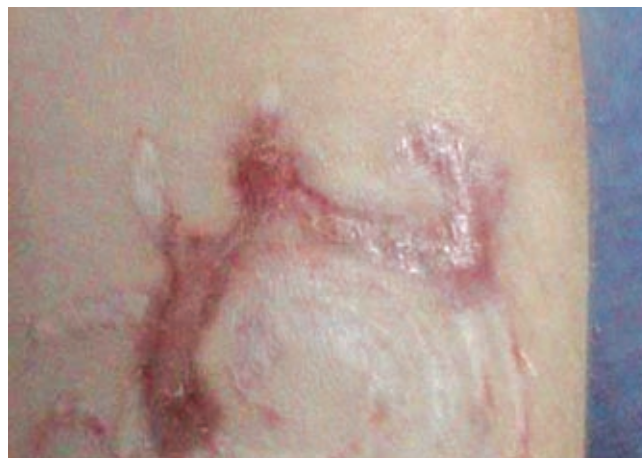

Рис. 1

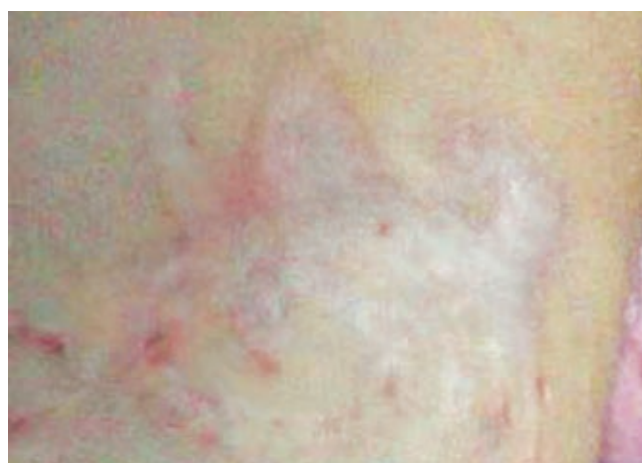

Рис. 2

площади косметического дефекта после проведения лечения. В контрольной группе соотношение площади рубца на 90 сутки к площади исходного рубца составило  $0,27 \pm 0,09$ . На фоне применения «Эгаллохита» («Галадерма») этот показатель составил  $0,23 \pm 0,04$ , что на 18% меньше. Различия между группами статистически значимы (критерий Манна-Уитни,  $p=0,009$ ).

Необходимо отметить, что достоверные отличия в соотношении площади конечного и исходного рубца появляются лишь после 30 суток с момента проведения лазерной шлифовки. При сравнении этого показателя на 30 сутки оказалось, что он составил в 1 группе  $0,48 \pm 0,09$ , а во 2 группе –  $0,48 \pm 0,21$ . По-видимому, эпигаллокатехин-3-галлат оказывает основное терапевтическое действие в первые дни своего применения, что сказывается на дальнейшем процессе созревания рубцовой ткани. С другой стороны, этот факт указывает на целесообразность проведения дополнительных исследований с более длительными сроками применения геля «Эгаллохит» («Галадерм») и отдаленными наблюдениями.

Положительное воздействие геля «Эгаллохит» («Галадерм») было отмечено и на такие обычные для лазерохирургического лечения сопутствующие явления, как гиперемия и зуд кожи в области шлифовки. В экспериментальной группе медиана срока исчез-



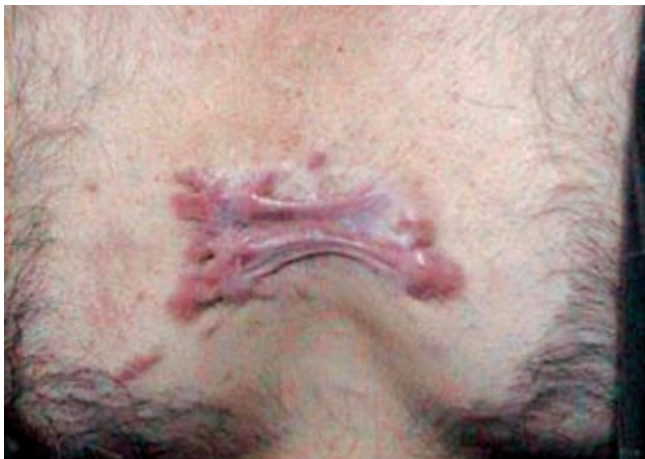

Рис. 3

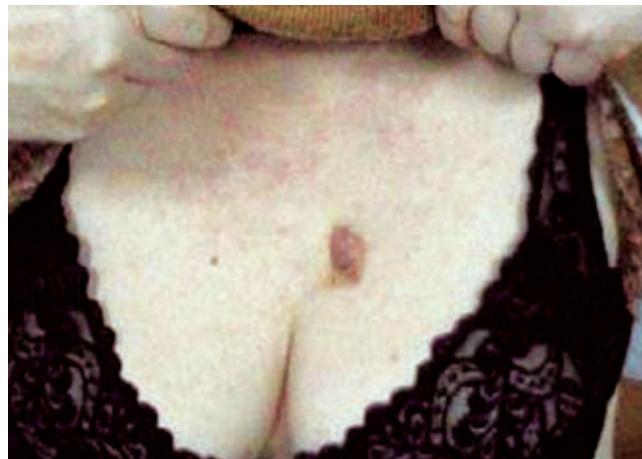

Рис. 6

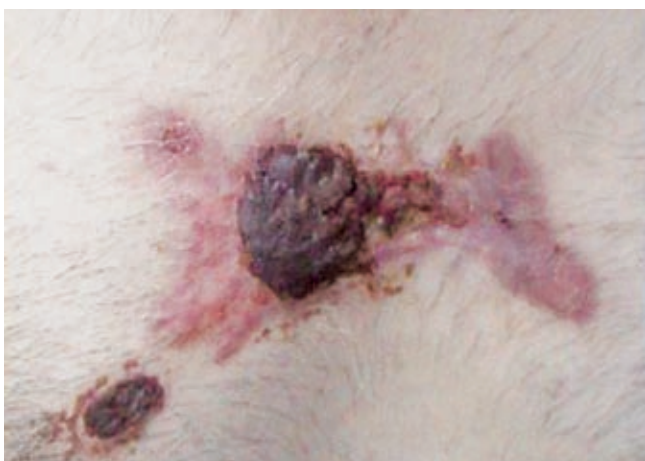

Рис. 4

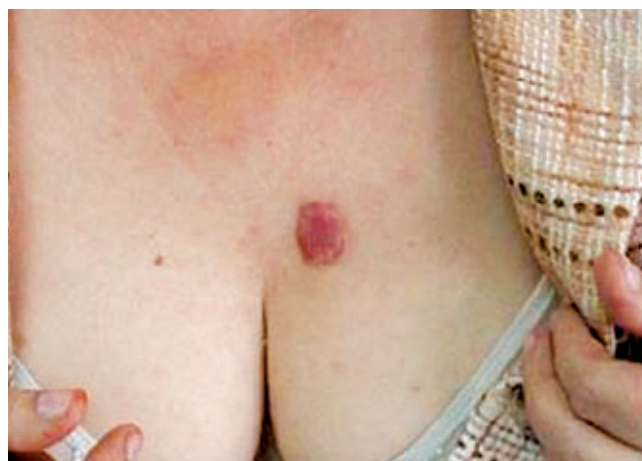

Рис. 7

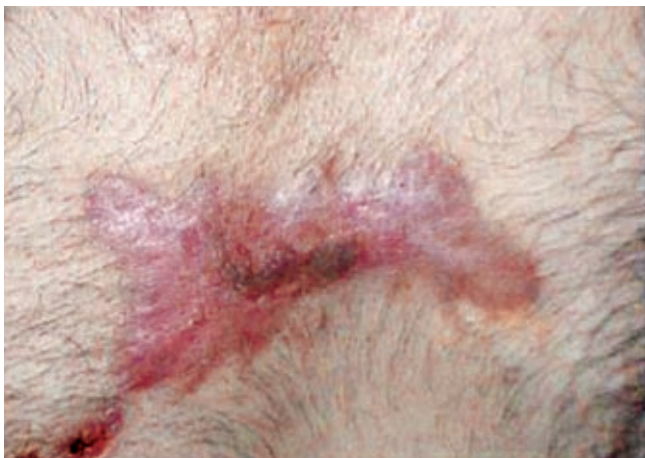

Рис. 5

новения гиперемии составила 5 дней, а в контрольной – 7 дней. Различия между группами статистически значимы (критерий Манна-Уитни,  $p < 0,001$ ).

Зуд кожи исчезал в контрольной группе чаще всего на 10 день, а при применении «Эгаллохита» («Галадерма») – на 6 день. Различия между группами статистически значимы (критерий Манна-Уитни,  $p < 0,001$ ).

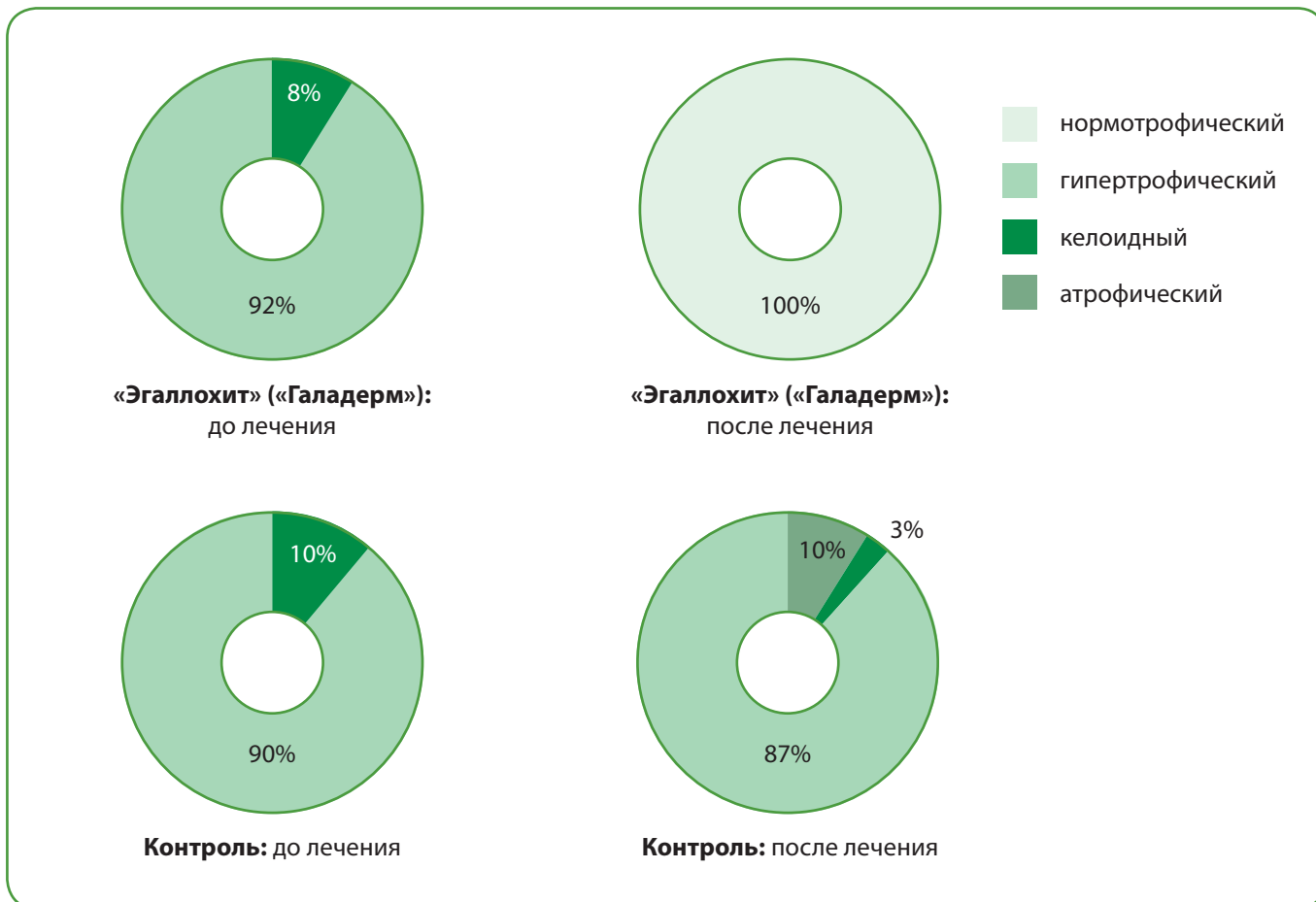
Положительное воздействие «Эгаллохита» («Галадерма») на гиперемию и зуд кожи связано, по-види-

мому, с противовоспалительными свойствами эпигаллокатехин-3-галлата. Они были описаны ранее в медицинской литературе и реализуются через различные механизмы, в первую очередь посредством подавления синтеза провоспалительных цитокинов [9].

#### ЗАКЛЮЧЕНИЕ

Проведенное исследование продемонстрировало эффективность наружного применения эпигаллокатехин-3-галлата (геля «Эгаллохит» («Галадерма»)) для нормализации процесса рубцевания. Важно отметить, что исследование проводилось на контингенте больных, заведомо склонных к образованию гипертрофических и келоидных рубцов. Применение «Эгаллохита» («Галадерма») при лазерной шлифовке рубцов кожи позволяет обеспечить: 1) нормальный вид рубца после шлифовки без образования гипертрофических и атрофических рубцов; 2) ускорение исчезновения гиперемии и зуда; 3) на 18% меньший размер окончательного рубца. Данные эффекты также были обнаружены ранее на примере пациентов, получающих фотодинамическую терапию базальноклеточного рака кожи [1].

Особо необходимо отметить, что данный подход не требует длительного профилактического воздействия, как это имеет место в случае применения силиконовых гелей. Сокращение сроков лечения безусловно



**Рис. 8**  
Виды рубцов у пациентов экспериментальной и контрольной групп до и после лечения

является положительным моментом – длительность применения традиционных силиконовых гелей диктует необходимость предварительной оценки врачом приверженности пациента лечению, поскольку низкая комплаентность является одной из причин неудачи их

применения [10]. Практически полное отсутствие рецидивов гипертрофических и келоидных рубцов после лазерной шлифовки с применением «Эгаллохита» («Галадерма») позволяет рекомендовать данный подход как метод выбора для пациентов с этой патологией.

#### ЛИТЕРАТУРА

- Юсупов А. С. Исследование эффективности и безопасности эпигаллокатехин-3-галлата («Эгаллохит» («Галадерм») крем) при проведении фотодинамической терапии базальноклеточного рака кожи // Клиническая дерматология и венерология. – 2008. – № 4. – С. 65-69
- Niessen F.B., Spauwen P.H.M., Schalkwijk J., Kon M. On the nature of hypertrophic scars and keloids: a review // *Plast Rec Surg.* – 1999. – Vol. 104. – P. 1435-1448.
- Lyle W.G. Silicone gel sheeting // *Plast Rec Surg.* – 2001. – Vol. 107. – P. 272-275.
- Borgognoni L. Biological effects of silicone gel sheeting // *Wound Repair Regen.* – 2002. – Vol. 10. – № 2. – P. 118-121.
- Darzi M. A., Chowdri N. A., Kaul S. K., et al. Evaluation of various methods of treating keloids and hypertrophic scars: A 10-year follow-up study // *Br. J. Plast. Surg.* – 1992. – Vo. 45. – P. 374.
- Mofikoya B.O., Adeyemo W.L., Abdus-salam A.A. Keloid and hypertrophic scars: a review of recent developments in pathogenesis and management // *Nig Q J Hosp Med.* – 2007. – Vol. 17. - № 4. – P. 134-139.
- Zhang Q., Kelly A. P., Wang L., French S. W., Tang X., Duong H. S., Messadi D. V., Le A. D. Green tea extract and (-)-epigallocatechin-3-gallate inhibit mast cell-stimulated type I collagen expression in keloid fibroblasts via blocking PI-3K/Akt signaling pathways // *J. Invest. Dermatol.* – 2006. – Vol. 126. - № 12. – P. 2607-2613.
- Kapoor M., Howard R., Hall I., Appleton I. Effects of epicatechin gallate on wound healing and scar formation in a full thickness incisional wound healing model in rats // *Am. J. Pathol.* – 2004. – Vol. 165. – P. 299-307.
- Pajonk F., Riedisser A., Henke M., McBride W. H., Fiebich B. The effects of tea extracts on proinflammatory signaling // *BMC Med.* – 2006. – Vol. 4. - P. 28.
- Nikkonen M.M., Pitkanen J.M., Al-Qattan M.M. Problems associated with the use of silicone gel sheeting for hypertrophic scars in the hot climate of Saudi Arabia // *Burns.* – 2001. – Vol. 27. – № 5. – P. 498-501.